

# Palfijn.nieuws



- p. 3 > Schissteam Gent: elk kind heeft recht op een glimlach
- p. 6 > Renovatie site Watersportbaan: fase 2 volop aan de gang
- p. 10 > Vertigo en duizeligheid: oorzaken en behandeling

## XLIF-techniek bij wervelzuilpathologie

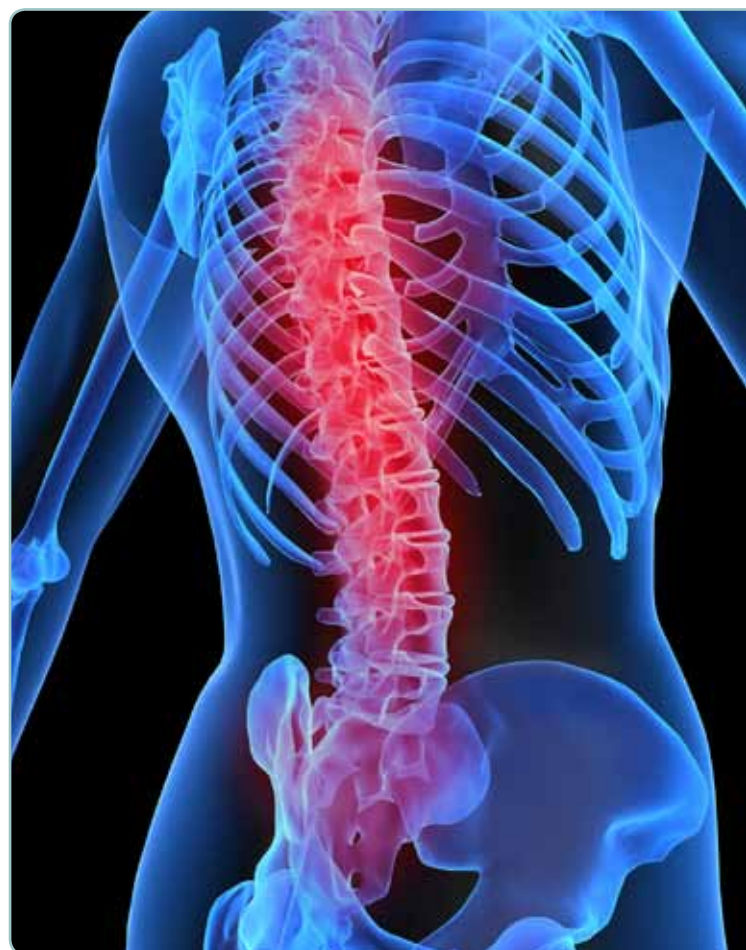Positieve ervaringen stemmen artsen binnen het AZ Jan Palfijn Gent AV tevreden.

**H**et Jan Palfijnziekenhuis Gent organiseerde een wetenschappelijke bijeenkomst van de *Belgian Spine Society*. Een bijeenkomst van ervaren Belgische rugchirurgen die de recente, innovatieve techniek van de laterale interbody fusie of XLIF onder de loupe namen. De bijeenkomst bestond uit een theoretisch luik en case studies aangevuld met een 'hands-on'-teaching in een operatiezaal op de site aan de Fabiolalaan.

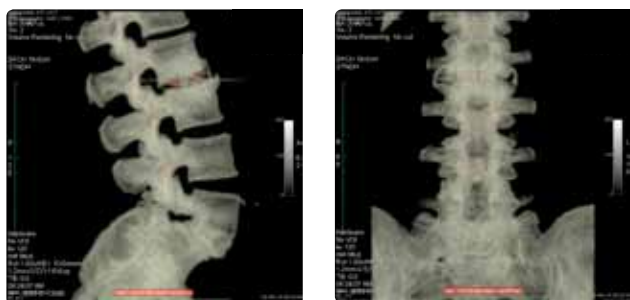### XLIF-techniek

De XLIF-techniek werd door dr. Pimienta in 2005 ontwikkeld. De techniek behelst het verrichten van een volledige discusresectie en daaropvolgende fusie door het implanteren van een intercorporele cage gevuld met boten langs strikt laterale retroperitoneale weg.

► blz. 2



Bijzonder aan deze benadering is het minimale trauma aan de weke weefsels welke nodig is voor de heelkundige toegang tot het operatieveld. Het volstaat om met een kleine laterale incisie tussen de twaalfde rib en crista iliaca het retroperitoneale vlak te kunnen ontwikkelen om aldus een volledige discectomie te kunnen verrichten en aldus decompressie te bekomen en vervolgens een cage gevuld met bottenten in te brengen.



Hierdoor worden alle lumbale spieren gespaard en blijft men tijdens de ingreep uit de buurt van de grote zenuwstructuren. Op eenvoudige wijze bekomt men zo een fusie waarbij een grote secundaire stabiliteit bewaard blijft omdat zowel voorste als achterste ligament, facetten en lumbale musculatuur intact gelaten worden.

## Jan Palfijn

In het AZ Jan Palfijn Gent AV werd de Ravine XLIF-techniek voor het eerst toegepast midden 2012, een Belgische primeur.

Intussen is de ervaring gegroeid en werden de klinische resultaten en de operatieve tips&trics gedeeld met de collega's tijdens de onlangs gehouden meeting van de Belgian Spine society.

## Klinische resultaten

Uit de ervaringen blijkt voorlopig dat de XLIF-techniek een zeer minimaal traumatische toegang is die echter om risico van neuropraxie op lagere niveau's best voorbehouden wordt voor de niveau's L2-L3 en L1-L2 alsook L3-L4.

Omwille van een interindividueel verschillend en onvoorspelbaar verloop van de zenuwstructuren in de psoaspier op de lagere niveau's en het nog in de kinderschoenen staan van de neuromonitoringsmogelijkheden is het aan te raden daar nog voor de klassieke posterieure fusie methoden te kiezen.

De XLIF wijst zich uit als een zeer goede techniek voor geïsoleerde letsels en primaire discusproblematiek op deze niveau's (L1-2-3-4) alsook als mogelijke behandelingsstrategie voor 'adjacent level' symptomatologie waarbij de discus zich degeneratief heeft omgevormd boven een bestaande eerdere fusie.

## Voordelen voor de patiënt

Er is sprake van een zeer snelle revalidatie gelet op het geringe operatieve trauma, het grote fusieoppervlak en de goed bewaarde ligamentaire en musculaire stabilisatoren van het discus niveau.

De techniek kan zowel als 'stand alone'-implantaat gebruikt worden of indien nodig posterieure geïnstrumenteerd worden al dan niet uni- of bilateraal.

De preoperatieve keuze is natuurlijk afhankelijk van de te behandelen pathologie. Daarenboven is bij deze XLIF-techniek het aspect obesitas minder belangrijk dan bij de klassieke fusiemethoden of de ALIF.



**Dr. Ronald Coessens**  
09 240 98 11

# Elk kind heeft recht op een glimlach

*Jan Palfijn en Maria Middelaes bundelen krachten in 'Schisisteam Gent'*



*Schisisteam Gent (v.l.n.r.): dr. Dominique Verschueren (NKO-arts AZ MM), dr. Mieke Moerman (NKO-arts AZ JP en MM en voorzitter schisisteam), dr. Rudolf Vertriest (plastisch chirurg AZ MM en AZ JP), Kristin Damers (logopediste AZ MM), Martine Van Vlierberghe (orthodontiste), dr. Nele Baeck (kinderarts AZ JP), dr. Katrien Deschynkel (kinderarts AZ MM), dr. Judith Vermeiren (NKO-arts AZ MM). Niet op de foto: Bénédicte Balliu (vroedvrouw AZ MM), dr. Kristin Borghgraef (maxillo-faciaal chirurg AZ MM), dr. Martine Casteels (gynaecoloog AZ MM), dr. Philippe Jeannin (kinderarts AZ JP), dr. Kristien Kamoen (kinderarts AZ MM), Erik Robert (logopedist AZ MM), dr. Kristiaan Van Haver (kinderarts AZ MM), Veerle Verrue (orthodontiste), dr. Wilfried Vermout (maxillo-faciaal chirurg AZ JP).*

**S**inds 2012 behandelen het AZ Maria Middelaes en het AZ Jan Palfijn Gent AV alle nieuwe gevallen van lip-, kaak- en gehemeltespelen binnen een gemeenschappelijk schisisteam. Ook littekencorrecties van de lip of de neus of stomatologische correcties bij oudere schisipatiënten worden door het team uitgevoerd.

## Prevalantie

Lip-, kaak-, en/of gehemeltespelen (kortweg *schisis*) is de meest voorkomende gelaatsafwijking. In onze contreien wordt de prevalentie van schisis geschat op 15/10.000 geboorten. Voor Vlaanderen betekent dat iets meer dan 100 nieuwe gevallen per jaar. De aandoening ontstaat door een mislukte fusie van het

primaire palatum in week 6-7 van de zwangerschap, of een afwezige fusie van het secundaire palatum in week 8-12 van de ontwikkeling.

Er is een brede range van variatie bij schisispatiënten. Het kan gaan van een incomplete lipspleet, (fig. 1 op volgende pagina) een uvula bifida tot een complete bilaterale lip-, kaak-, en gehemeltepleet (fig.2).

In ruwweg 70% van de gevallen gaat het om primaire schisis zonder andere afwijkingen of genetische aandoeningen.

In 30% van de gevallen zijn er ook andere afwijkingen of maakt de schisis deel uit van een syndroom.

Onderscheid wordt vaak gemaakt tussen enerzijds geïsoleerde gehemeltepleet of palatoschisis (GS: 25% van de gevallen) en anderzijds lip-en/of kaakspleet al dan niet in combinatie met een gehemeltepleet (L(K)(G)S: 75%).

Een geïsoleerd open verhemelte komt vaker voor als onderdeel van een syndroom.

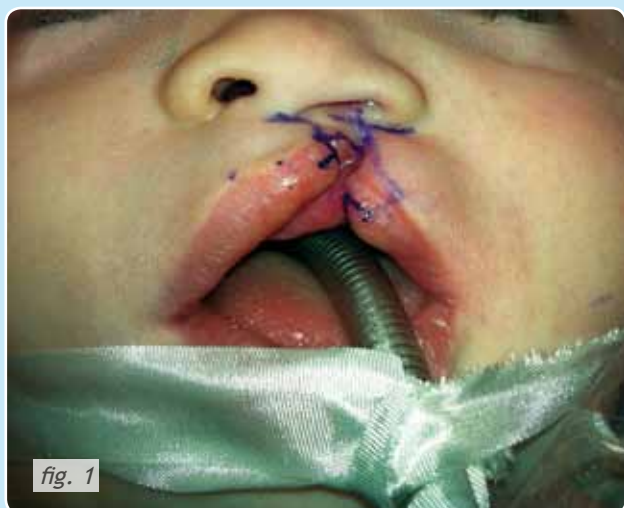

fig. 1: incomplete unilaterale lipspleet met kaak- en gehemeltepleet

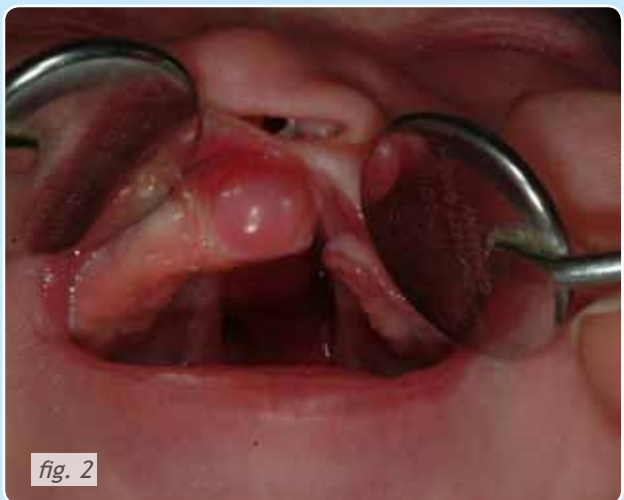

fig. 2: LKG-schisis met brede palatale spleet van hard en zacht verhemelte

### Vaststelling tijdens de zwangerschap

Een LK(G)-spleet wordt steeds vaker vastgesteld tijdens de zwangerschap. Vanaf dat moment begint voor de ouders van het kind met deze afwijking een periode van grote onzekerheid en angst. Hoe zal mijn kind eruit zien? Zal het normaal kunnen eten? Kan deze aandoening goed behandeld worden? Zal het nog andere afwijkingen hebben? Zal het een normaal leven kunnen leiden? Heeft mijn volgend kind ook een verhoogde kans op de aandoening?

Het Schisisteam Gent ziet het als één van haar plichten om deze twijfels en angst zo snel mogelijk weg te nemen. De taak van een schisisteam is enerzijds het kind zelf te behandelen en op te volgen maar anderzijds evenzeer de getroffen ouders te steunen en te begeleiden.

### Behandeling

Schisis is een zeer goed te behandelen aandoening (zie fig. 3-5). De behandeling houdt de volgende doelstellingen in:

1. Een uiterlijk met zo min mogelijk stigmata van de aandoening

2. Een adequate spraak dankzij een goed functionerend gehemelte
3. Goede verhouding van de gebitselementen (tussen boven- en onderkaak)
4. Preventie en behandeling van gehoorproblemen
5. Een adequate psychologische ontwikkeling

### Multidisciplinaire aanpak staat voorop

Aangezien schisis heel wat uiteenlopende facetten heeft die behandeld moeten worden, kan deze pathologie nooit tot het domein van één specialisme behoren. Verschillende professionals (artsen, tandartsen, logopedisten, orthodontisten en psychologen) slaan de handen in elkaar om schisispatiënten zo goed mogelijk te kunnen behandelen.

Het *Schisisteam Gent* verenigt een aantal specialisten met specifieke bijkomende bekwaaming in deze pathologie, opgedaan door werkervaring en opleiding in binnenlandse en buitenlandse schisiscentra. Zo bestaat het team uit een gynaecoloog, NKO-artsen, een foniater/hoofd-halschirurg, een plastisch chirurg, kaakchirurgen, kinderartsen, orthodontisten en logopedisten. De specialisten van het *Schisisteam Gent* zijn verbonden aan het AZ Maria Middelaars en/of het AZ Jan Palfijn Gent en behandelen deze pathologie campusoverschrijdend. De patiënt hoeft tijdens de behandeling niet van ziekenhuis te wisselen. Zo gebeurt een eventuele operatie steeds in het ziekenhuis dat ook de voor- en nazorg op zich neemt. Aanspreekpunten voor deze schisisproblematiek zijn dr. K. Kamoen (AZ Maria Middelaars) en dr. N. Baeck (AZ Jan Palfijn Gent AV).



**Dr. Nele Baeck, kinderarts AZ Jan Palfijn Gent AV**  
 09 224 71 11  
[nele.baeck@janpalfijngent.be](mailto:nele.baeck@janpalfijngent.be)

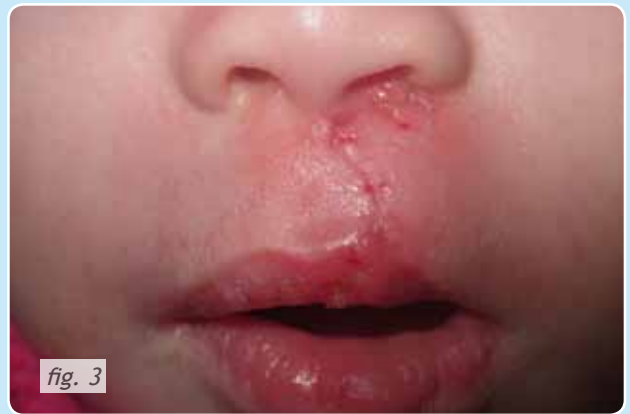

fig. 3

*fig.3: Eén week na operatieve lipsluiting met rotatie-verschuivingsplastiek volgens Millard.*

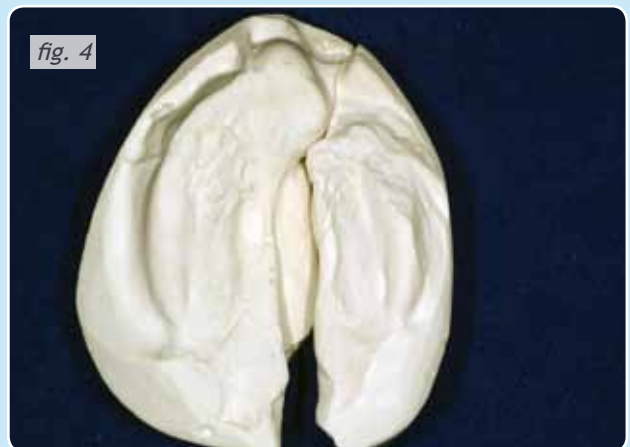


fig. 4

*fig.4: Gipsmodel van een volledige LKG-schisis*

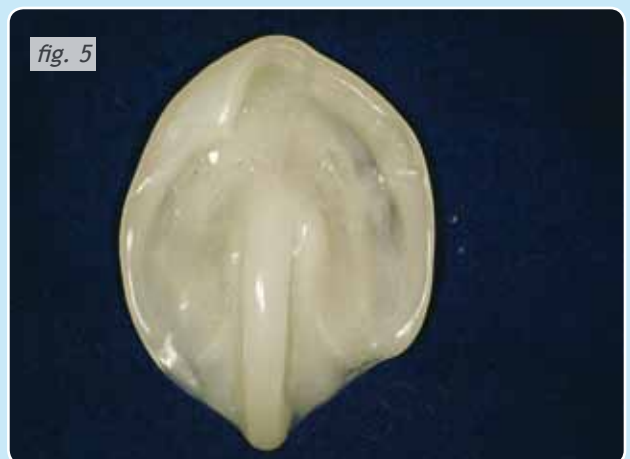

fig. 5

*fig.5: Afhankelijk van de grootte en de uitgebreidheid van de lip-kaak- en gehemeltepleet start de orthodontist vanaf de geboorte met prechirurgische orthopedische plaatjes. Door selectief inslijpen van het plaatje ter hoogte van het verhemelte, groeien beide verhemeltehelften naar elkaar. Hierdoor wordt de latere chirurgische sluiting van het verhemelte minder invasief.*

# Fase 2 van renovatie volop aan de gang

*Verloskwartier, Neonatologie en IVF reeds naar vernieuwde afdelingen*



*Tijdens fase 2 worden onder meer de verpleegafdelingen aan de voorzijde en in het midden van het gebouw volledig gerenoveerd. De aannemer is eveneens gestart met de voorbereidende werken om de nieuwe hoofdingang te kunnen bouwen. Deze nieuwe hoofdingang komt aan de kant van de Watersportbaan, ter hoogte van het lagere zijgebouw.*

In het vorige nummer van *Palfijn.nieuws* kon u lezen dat op de site Watersportbaan tal van diensten hun intrek namen in de volledig gerenoveerde achterzijde van het ziekenhuis. Onder meer Intensieve Zorgen, de Spoedafdeling, Recovery, Preoperatieve Zorgen, het Mortuarium en een aantal poliklinieken en verpleegafdelingen openden er hun vernieuwde deuren. Sinds de zomer verschoof de bouwactiviteit naar de voorzijde en het middendeel van het ziekenhuis. Ook hier zijn de eerste realisaties reeds merkbaar.

## Vernieuwing Verloskwartier, Neonatologie en IVF

De afdelingen Verloskwartier en Neonatologie en

het Fertiliteitscentrum bevinden zich op de bovenste verpleeggangen aan de voorzijde van het ziekenhuis. De renovatie van deze diensten kon aan een sneltempo volbracht worden waardoor de eerste patiënten opnieuw ontvangen kunnen worden op de gekende locatie. Bij de renovatie van het Verloskwartier werd aandacht geschonken aan het behoud van de comfortabele en huiselijke sfeer. Ook patiënten van het vernieuwde IVF-centrum komen in een vertrouwde, rustbrengende omgeving terecht.

De hooggespecialiseerde dienst Neonatologie werd grondig hertekend. De dienst beschikt nu over geavanceerde medische pendels om premature baby's constant te monitoren en biedt een ruimte aan moeders om borstvoeding te geven.



Medische pendels op Neonatologie



Verloskamer met bevallingsbad

### Volledige renovatie voorzijde en middendeel

De volgende maanden blijft de volledige renovatie van de voorzijde en het middendeel van het ziekenhuis bovenaan de agenda. De plaatsing van de isolerende buitenschil en de nieuwe ramen zijn zo goed als afgerond (zie foto's hieronder).

Aan de binnenkant wordt volop gewerkt aan de renovatie van de nog resterende oude verpleegafdelingen. Rond de jaarwisseling zouden deze werken moeten beëindigd zijn en kunnen onze artsen en verpleegkundigen hun patiënten ontvangen in gloednieuwe afdelingen.

Ook de uitvoerige renovatie van het Operatiekwartier wordt dit najaar bewerkstelligd. De afdeling zal voor-

zien zijn van hoogstaande medische apparatuur voor het uitvoeren van chirurgische ingrepen en de medische monitoring van patiënten. De capaciteit breidt tevens uit van 8 naar 10 zalen.

### Restaurant op nieuwe locatie

In tegenstelling tot vroeger zal het restaurant voor patiënten, bezoekers en personeel niet langer in het ziekenhuis ondergebracht worden. Vlak naast het ziekenhuisgebouw worden voorbereidende werken uitgevoerd om een nieuw restaurant op te trekken dat onder meer zal beschikken over een buitenterras.



[www.palfijnindesteigers.be](http://www.palfijnindesteigers.be)



# Vertigo en duizeligheid in de huisartsenpraktijk

## Oorzaken en behandeling vanuit multidisciplinair standpunt



**V**an de 1.000 patiënten die jaarlijks op consultatie komen bij de huisarts, signaleren ruim 27 onder hen klachten rond 'duizeligheid'. In 16% van de gevallen ligt draaiduizeligheid of vertigo aan de basis van deze klachten. Maar duizeligheid kan ook een manifestatie zijn van een onderliggende pathologie. Tijdens een avondvullend symposium voor huisartsen belichtten specialisten van het AZ Jan Palfijn Gent AV deze specifieke en vaak voorkomende problematiek. Centraal stonden de mogelijke oorzaken en behandelingen van vertigo of duizeligheid. Afgesloten werd er met een handige flowchart.

De klacht 'duizeligheid' kan meerdere ladingen dekken. Vooreerst is er de 'echte' vertigo, van centrale of perifere origine. Maar het kan evenzeer slaan op een gevoel van onevenwicht, een presyncopale toestand, of bijvoorbeeld zelfs passen in een psychiatrisch ziektebeeld.

### Inwendige oorzaken van duizeligheid

De interne oorzaken van duizeligheid kunnen opgedeeld worden in twee grote categorieën: (1) de cardiovasculaire oorzaken, die op zich dan nog eens opgesplitst kunnen worden in al of niet arrhythmogene

oorzaken, en (2) de niet-cardiovasculaire oorzaken. De tweede groep is zeer uiteenlopend en omvat onder meer metabole, medicamenteuze en psychogene pathologie, en uiteraard ook de vasovagale en orthostatische hypotensie.

Anamnese en klinisch onderzoek zijn vaak richtinggevend, maar bijkomende investigaties kunnen noodzakelijk zijn voor een zekerheidsdiagnose. Bij ouderen is duizeligheid een vaak voorkomende klacht die geassocieerd wordt met een belangrijke morbiditeit. Een mogelijk gevolg van duizeligheid kan een valpartij zijn. Het geriatriesch dagziekenhuis van het AZ Jan Palfijn Gent AV heeft in dit kader een volledig programma uitgewerkt naar valpreventie, de revalidatie na een val en het opsporen van valrisico.

### Centrale oorzaken van duizeligheid

Bij 20 à 25 % van de patiënten met vertiginieuze klachten wordt een neurologische oorzaak gevonden. Een uitvoerige anamnese en een nauwkeurig klinisch onderzoek zijn en blijven echter de hoeksteen van de diagnose.

Centrale vertigo wordt het vaakst veroorzaakt door vasculo-ischemische stoornissen ter hoogte van de hersenstam of het cerebellum. Frequent zijn er naast vertigo ook andere begeleidende symptomen, die



indicatief zijn voor centraal neurologische aandoeningen, maar niet steeds.

Bij persisterende twijfel na anamnese en KNO, moet er een MR-scan van de hersenen (diffusion weighted imaging DWI) worden verricht. Inflammatie (M.S.), tumoren en traumatische afwijkingen kunnen eveneens aan de hand van medische beeldvorming worden aangetoond.

Migraine gerelateerd aan vertigo is een klinische diagnose. Uitzonderlijk wordt vertigo veroorzaakt door een genetische of een aangeboren oorzaak.

De prognose wordt bepaald door de ernst van de aandoening en door het spontane verloop van de ziekte. Gezien er centrale vestibulaire compensatie optreedt, is de prognose gemiddeld beter dan aanvankelijk gedacht.

Naast medicatie en fysiotherapie, speelt ook psychologische ondersteuning door de verschillende hulpverleners een belangrijke rol in het bekomen van een optimale verbetering van de klachten.

### **Cervicogene duizeligheid**

Cervicogene duizeligheid is een weinig gekende oorzaak van duizeligheidsklachten. Het gaat hierbij om klachten van 'een los hoofd' of een 'onvast gevoel', die uitgelokt worden bij nekbewegingen en waarbij een probleem ter hoogte van de cervicale wervelzuil aanwezig is.

Deze pathologie wordt voornamelijk beschreven bij patiënten met in de voorgeschiedenis een whiplash of bij ouderen. Exacte prevalentiecijfers zijn niet gekend.

De oorzaak van de duizeligheid is de abnormale afferente input naar de vestibulaire kernen door beschadiging van de mechanoreceptoren in de hoogcervicale wervelzuil (C0-C3). Omdat de input van de cervicale mechanoreceptoren niet overeenstemt met die vanuit het visuele en vestibulaire systeem, ontstaat een sensatie van duizeligheid.

Naast een gevoel van duizeligheid, worden bij cervicogene duizeligheid ook secundaire stoornissen

beschreven van het evenwicht en de oogbewegingen. Het is van belang om ook deze te testen tijdens het klinisch onderzoek.

Qua behandeling hebben glijmobilisaties van de facetgewrichten, een matige graad van evidentie. Er zijn tot op heden geen andere evidence based behandelingen beschreven. Wel wordt kinesitherapie in combinatie met een thuisprogramma geadviseerd met aandacht voor de houding en krachthuithouding van de nekstabilisatoren, doorgedreven training van proprioceptie, het evenwicht en de oogbewegingen.

### **Perifere vestibulopathie**

In ongeveer 45% van de gevallen ligt een otologische oorzaak aan de basis van de vertigo. Dit is ter hoogte van het middenoor de semicirculaire kanalen, sacculus, utriculus, cochlea en/ of de nervus vestibularis.

De meest frequente aandoeningen van het perifere vestibulair systeem zijn benigne positionele vertigo, neuronitis vestibularis en de ziekte van Menière. Veel minder frequent zien we vertigo door perilymfatische fistels, vestibulotoxische medicatie of otosclerose. De diagnoses van deze aandoeningen baseren zich voornamelijk op de anamnese en de kliniek. Gezien patiënten vaak overweldigd zijn door de ervaring is anamnese niet eenvoudig. Indeling van de vertigo naar tijdsduur, frequentie en uitlokkende factoren kan een hulp bieden.

Naast klinisch onderzoek zijn audiometrie en videonystagmoscopie (vng) een belangrijke aanvulling maar niet altijd doorslaggevend. Zo zal na een eerste aanval van de ziekte van Menière zowel het vestibulair onderzoek (vng) als een audiometrie normaal blijken. De aanwezigheid van een al dan niet uitlokbaar nystagmus geeft ook belangrijke informatie. Gezien een perifere nystagmus verdwijnt bij fixatie is videonystagmoscopie of een frenzel-bril hier wel een belangrijke tool. Hevige vertigo zonder een nystagmus te kunnen detecteren wijst eerder op een centrale problematiek. Voor de diagnose van neuronitis

## Werken tijdens werken



*Het Jan Palfijnziekenhuis bouwt aan haar toekomst. Vorig jaar ging het langverwachte grootschalige infrastructuurproject van start. Sindsdien merken we elke dag dat het nieuwe Jan Palfijn meer en meer tastbaar wordt.*

*Reeds enkele maanden geleden konden heel wat patiënten en personeelsleden kennismaken met de frisse en nieuwe verpleeg- en revalidatieafdelingen aan de ene zijde van het ziekenhuis. Samen met de volledige vernieuwing van onder meer onze Spoedafdeling en de dienst Intensieve Zorgen vormden zij het sluitstuk van de eerste fase van ons renovatieproject. Aannemers concentreren zich nu op het middenblok en de voorzijde van het ziekenhuis. Met man en macht werkt men verder aan de vernieuwing van de site Watersportbaan.*

*Werken, zorg verlenen, vergt tijdens deze ingrijpende renovatieperiode een extra inspanning van zowel onze artsen als personeelsleden. Dag na dag zetten zij zich in om uw en onze patiënt in de best mogelijke omstandigheden te verplegen. Dat zij daar in slagen, getuigt van een groot professionalisme en een warme betrokkenheid.*

*Het einddoel komt intussen in zicht: een modern en competitief ziekenhuis waar het aangenaam werken is met de meest geavanceerde technieken. Een omgeving waar patiënten omringd worden met de beste zorgen. Daar gaan we voor, allen samen!*

Rudy Coddens  
voorzitter

vestibularis is het vaststellen van een nystagmus dus essentieel. Bij benigne paroxysmale positionele vertigo (BPPV) zijn de positie en positionele testen (onder video) met vaststellen van een uitlokbaar nystagmus de sleutel tot de diagnose. Het meest frequent is de BPPV van het posterieur semicirculair kanaal (vnl. rechts) al kunnen ook het horizontaal en anterieur kanaal aangetast zijn. Habituatie bij het uitvoeren van de positioneringstesten kan hier de diagnose wel bemoeilijken.

### Vestibulaire revalidatie

Binnen de vestibulaire revalidatie kan men grofweg twee patiëntengroepen onderscheiden. Het merendeel van de doorgestuurde patiënten worden behandeld voor een benigne paroxysmale positionele vertigo. Deze problematiek kan zeer succesvol en op korte termijn worden aangepakt door de typische repositiemanoeuvres zoals bijvoorbeeld het Epley-manoeuvre.

De tweede groep van patiënten vertoont op basis van een perifere vestibulopathie een gestoord motorisch functioneren dat vaak klachten geeft tijdens alledaagse huishoudelijke of professionele activiteiten. De patiënt klaagt van een typische bewegingsgevoeligheid (ijlhoofdigheid) en algemene instabiliteit, vaak gepaard gaande met problemen van blikstabilisatie tijdens het bewegen. Naast het screenen van motorische functies en het geven van informatie, wordt voor elke patiënt een individueel oefenschema opgesteld. Dit wordt op de eerste plaats thuis door de patiënt herhaaldelijk uitgevoerd met als doel habituatie en adaptatie door centrale structuren. Vervolgens wordt op geregelde tijdstippen het oefenschema aangepast onder begeleiding van de kinesitherapeut.

i

**Poli Fysische geneeskunde: 09 224 88 23**

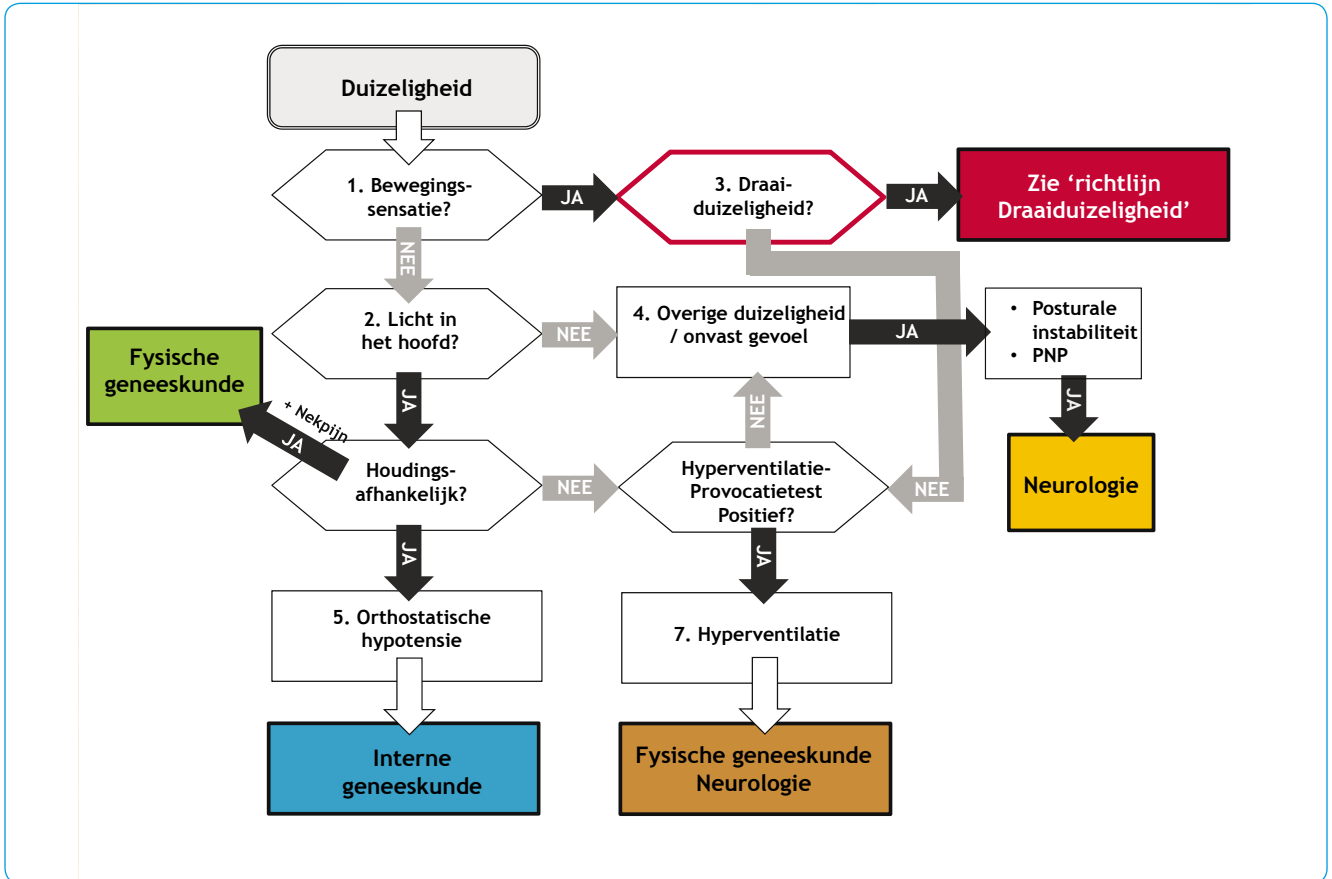
**Poli Inwendige ziekten: 09 224 87 85**

**Poli Neurologie: 09 224 88 26**

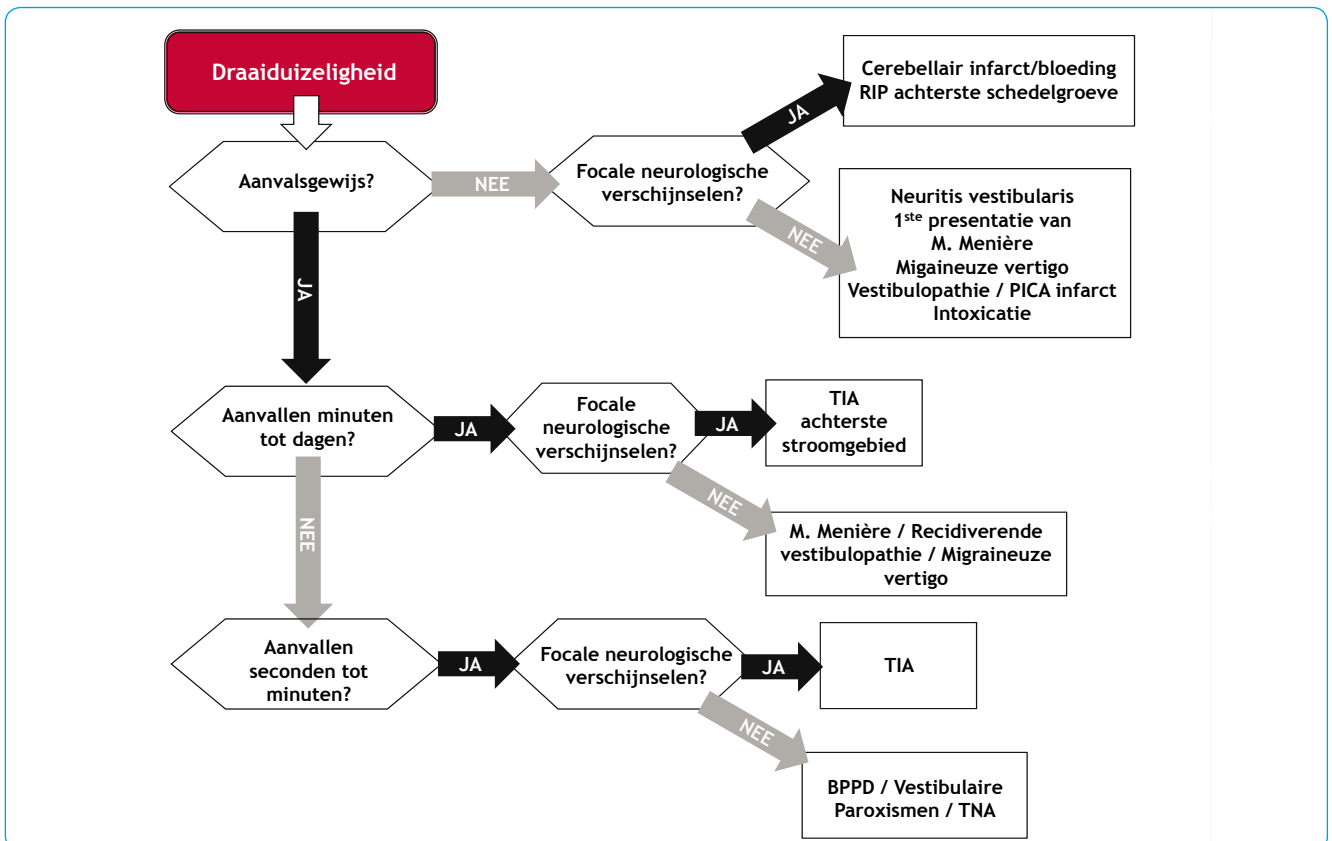
**Poli Neus-, keel- en oorzakten: 09 224 87 94**

**Dienst Kinesitherapie: 09 224 86 74**

## Duizeligheid: leidraad voor diagnosestelling in de huisartsenpraktijk



## Draaiduizeligheid: leidraad voor diagnosestelling in de huisartsenpraktijk



## Binnenkort nieuw afsprakennummer site Watersportbaan

Om de bereikbaarheid en dienstverlening voor onze huisartsen nog te verbeteren, wordt binnenkort een nieuw telefoonnummer gelanceerd om afspraken te maken. Met dit nummer zal u als huisarts nog beter en efficiënter afspraken kunnen vastleggen voor uw patiënten.

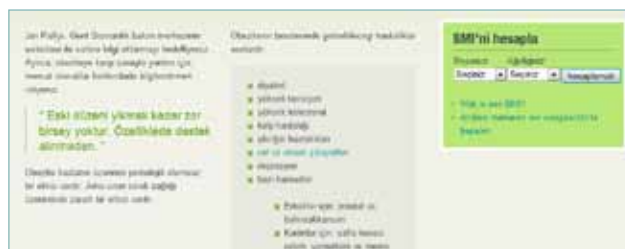Rond de jaarwisseling wijzigen eveneens de telefoonnummers van onze artsen. Deze omschakeling is noodzakelijk om alle geneesheer-specialisten ook op hun volledig gerenoveerde of nieuwe locatie bereikbaar te houden.

U wordt via een afzonderlijk schrijven op de hoogte gehouden van deze aanpassingen.

**i** [www.janpalfijn.be](http://www.janpalfijn.be)  
09 224 71 11

## Website *Centrum Gewichtszorg* ook beschikbaar in Turks

Het Centrum Gewichtszorg werkt reeds enkele jaren rond obesitas en problematisch overgewicht. De site biedt onder meer nuttige informatie, een voorstelling van het multidisciplinair team en een forum waar patiënten zowel met elkaar als met leden van het centrum in contact kunnen komen. De website is sinds dit najaar ook beschikbaar in het Turks.



**i** [www.obesitasgent.be](http://www.obesitasgent.be)  
[info@obesitasgent.be](mailto:info@obesitasgent.be)  
09 224 87 39

palfijn

in de steigers

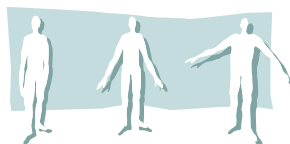
Volg de renovatie van het AZ Jan Palfijn Gent AV, site Watersportbaan op de voet via de speciale website [www.palfijnindesteigers.be](http://www.palfijnindesteigers.be)

### Palfijn.nieuws in uw brievenbus?

Wenst u Palfijn.nieuws te ontvangen?  
Heeft u deze nieuwsbrief liever in uw mailbox?  
Is uw adres gewijzigd?  
Of wenst u de nieuwsbrief liever niet langer te ontvangen?

>>> [communicatie@janpalfijngent.be](mailto:communicatie@janpalfijngent.be)

COLOFON



**Jan Palfijn**

ALGEMEEN ZIEKENHUIS  
GENT

AUTONOME VERZORGINGSINSTELLING

**Periodiek infomagazine voor huisartsen en zorgverleners**  
Redactieraad: dr. Tom Bovyn, dr. Yves Depaepe, dr. Bruno Heyndrickx (hoofdgeneesheer), dr. Philippe Jeannin, dr. Valerie Verstraeten en mevr. Marleen Porto-Carrero (bestuurder-directeur)  
Eindredactie en layout: Communicatiedienst AZ Jan Palfijn Gent AV.  
V.U.: Rudy Coddens, voorzitter, H. Dunantlaan 5 - Gent - 09 224 71 11